骨・軟部腫瘍

各種画像検査（X 線・エコー・CT・MRI・PET/CT など）を行った上で、診断いたします。診断に苦慮する場合は、外来（もしくは入院で）生検し、病理検査を行います。切除により治癒可能なケースについては手術を行いますが、術後、化学療法などの集学的治療を要する場合は、大学病院を紹介いたします。

例：前腕腫瘍。画像検査を行ったが、確定診断のため、術前に生検施行。手術用ルーペを併用して切除を行い神経鞘腫と診断。

→

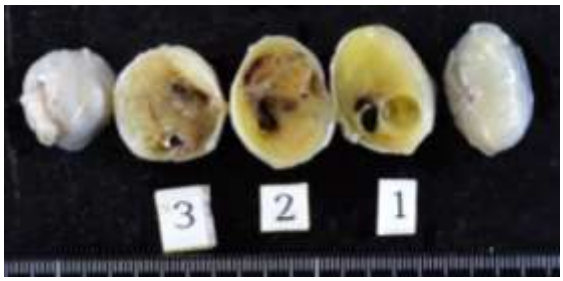

→　腫瘍被膜を損傷することなく完全摘出可能であった。